



## Başlıkla Stabilize Edilmiş Yüz Maskesi ile Sınıf III Tedavisi (Vaka Raporu)

### Class III Treatment with Face Mask Stabilized with Headcap (Case Report)



**Prof. Dr. Müfide DİNÇER\***  
**Dr. Belma IŞIK-ASLAN\***  
**Dr. Ayşe GÜLŞEN\*\***

\*Gazi Üniv. Dişhek. Fak.  
Ortodonti A.D., Ankara,  
\*\*Gazi Üniv. Tıp Fak. Plastik  
Rekonstrüktif ve Estetik Cer.  
A.D. / \*Gazi Üniv. Faculty of  
Dentistry Dept. of  
Orthodontics, Ankara, \*\*  
Gazi Üniv. Faculty of  
Medicine Dept. of Plastic  
Reconst. & Esthetic Surgery,  
Ankara, Turkey

**Yazışma adresi:**  
**Corresponding Author:**  
Prof.Dr. Müfide Dinçer  
Gazi Üniversitesi Diş Hekimliği  
Fakültesi Ortodonti AD  
Tel: 90312 2126220-278  
Email: mufidedincer@yahoo.com

#### ÖZET

Bu vaka raporunda, dişsel ve/veya iskeletsel açık kapanış eğilimli ve üst çene geriliğine sahip üç olgunun başlıkla stabilize edilmiş yüz maskesi uygulama sonuçları sunulmuştur. Tedavi süresi 9-11 aydır. Ağız içi ankraj apareyi olarak 5 mm okluzal kalınlıklı hareketli akrilik plak kullanılmıştır. Protraksiyon kuvveti olarak toplamda 800 gram, başlık kuvveti için toplamda 600 gram kuvvet uygulanmıştır. Tüm olgularda, üst çene öne, alt çenede geriye hareket ederken alt çenede arka yönde rotasyon oluşmamıştır ve Sınıf I ilişkisi, yeterli overbite ve overjet ilişkisi elde edilmiştir. Elde edilen tedavi sonuçları retansiyon dönemi sonrası korunmuştur. (*Türk Ortodonti Dergisi* 2008; 21:56-66)

**Anahtar Kelimeler:** Sınıf III, Yüz maskesi, Başlık, Dik yön kontrolü

#### SUMMARY

In this case report, three Class III cases with retrognathic maxilla and with skeletal or dental openbite tendency were treated with the face mask stabilized with headcap for 9-11 months. A removable appliance with 5 mm occlusal thickness were used as an intraoral anchorage. Protraction force was total of 800 g and headcap force was total of 600 g. In all cases, maxilla moved forward, mandible moved backward without any mandibular posterior rotation and Class I relationship, overbite and overjet were obtained. Following the retention period, the treatment results were stable. (*Turkish J Orthod* 2008; 21:56-66)

**Key Words:** Class III; Face mask; Headcap; Vertical control



## GİRİŞ

İskeletsel Sınıf III malokluzyonlar, üst çene kaynaklı, alt çene kaynaklı yada her iki çeneden kaynaklı olabilir. Bu olgularda ortodontik tedavi hem malokluzyona neden olan ilgili dişsel ve iskeletsel yapıları düzeltmeyi hem de yüzün diğer yapılarına zarar vermeden estetik görüntüyü düzeltmeyi amaçlar.

Üst çene geriliğine bağlı Sınıf III malokluzyonlar bu anomalilerin geniş bir kısmını oluşturur (1), ve bu alanda çok sayıda tedavi alternatifi (yüz maskesi (2, 3), protraksiyon headgear (4), suborbital protraksiyon apareyleri (5) ve modifiye protraksiyon headgear (6-8) ) sunulmuştur. Bu tedavilerin çoğunun dik yöndeki iskeletsel gelişimi arttırdığı bildirilmiştir ve bu etki yüz dik boyutlarının azaldığı Sınıf III olgularda tercih edilebilirken, dik yön boyutların arttığı olgularda dezavantaj olabilir, bu nedenle dik yön artışının eliminasyonu önem kazanır.

Bu olgu sunumu, üst çene geriliği olan dişsel/veya iskeletsel açık kapanış eğilimine sahip üç Sınıf III olguda başlıkla stabilize edilmiş yüz maskesi kullanım sonuçlarını göstermeyi amaçlamaktadır. Literatürde bu apareyin tedavi sonuçları ile ilgili herhangi bir yayın bulunmamıştır.

## APAREY PARÇALARI

Başlıkla stabilize edilmiş yüz maskesi 3 parçadan oluşur: (1) Delaire tipi yüz maskesi (Resim 1a), (2) ağız içi ankıraj apareyi (Resim 1b), (3) highpul headgear (Resim 1a). Bu çalışmada ağız içi ankıraj apareyi olarak üst arka dişleri okluzal yüzeyde 5 mm kalınlıkta örten hareketli akrilik plaklar kullanılmıştır (Resim 1b). Tek taraflı 400 gram ve toplamda 800 gram olan protraksiyon kuvveti, üst çenenin direnç merkezini dikkate alarak ve kuvvet uygulama noktası, lateral ve santal dişlerin arasından olacak şekilde uygulanmıştır. (Resim 1b). Yüz maskesinin alt çeneye aşağı yönde uygulayabileceği etkilerin kontrolü amacı ile, apareye eklenen çengel aracı ile toplamda 600 gramlık başlık kuvveti ilave edilmiştir (Resim 1a). Aparey kullanımı sırasında, hiç bir hastada apareyi kullanma ile ilgili şikayete rastlanmamıştır.

Tüm hastalara apareyi uygulama süresin-

## INTRODUCTION

Skeletal Class III malocclusion may be related to either maxillary retrognathia, or mandibular prognathia, or both. Orthodontic treatment in these cases aims at both the correction of responsible dentoskeletal structure that causes the malocclusion and the correction of the aesthetic appearance without causing deformation on other facial structures.

The type related to maxillary retrognathia encompasses a large part of Class III malocclusions<sup>1</sup>, and numerous treatment alternatives (face mask (2, 3), protraction headgear (4), suborbital protraction appliance (5) and modified protraction headgears (6, 8) have been presented. Most of the treatment were reported to increase the skeletal development in the vertical direction. This effect is preferable in the Class III cases where vertical dimensions of face decrease. However it can be disadvantage in cases where vertical dimension increases and the elimination of the adverse effects of the appliances becomes important.

The presentation of this case report aims to demonstrate the results of the use of the face mask stabilized with headcap in three Class III cases with retrognathic maxilla and skeletal/dental openbite tendency. In literatur, any article about this appliance was not found.

## APPLIANCE COMPONENTS

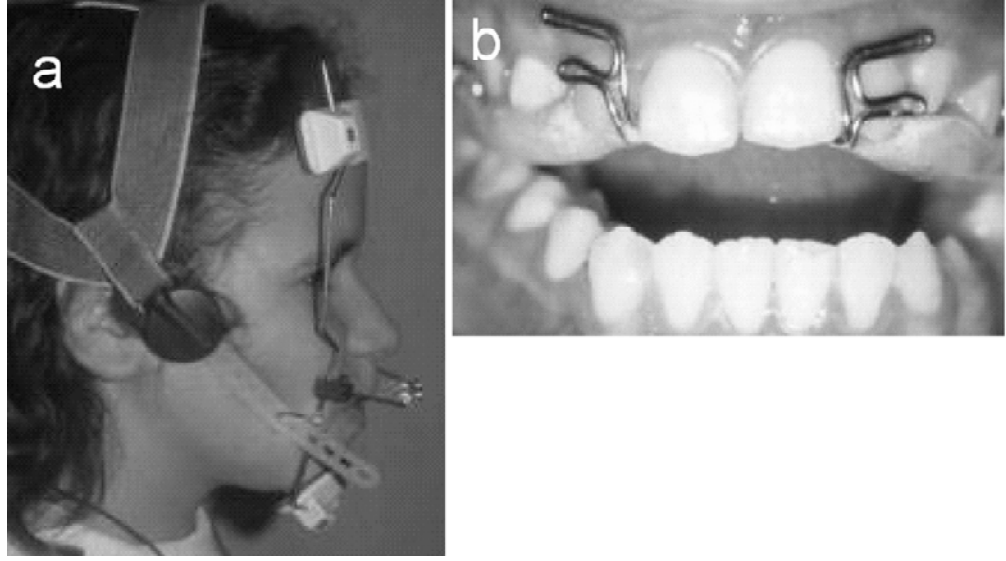
A face mask stabilized with headcap has three components: (1) Delaire type face mask (Figure 1a), (2) intraoral anchorage appliance (Figure 1b), (3) headcap (Figure 1a). A removable intraoral anchorage appliance included a full coverage acrylic splint with the thickness of occlusal coverage of 5 mm which covered the maxillary posterior dentition was used for intraoral anchorage appliance in this study (Figure 1b). The protraction force 400 g unilaterally (total of 800 g of force) was applied from the central and lateral teeth to take into consideration of the center of resistance of the maxilla in the direction of the applied force (Figure 1b). A headcap was also applied (total of 600 g of force) through the hooks soldered on the face mask to control of the effects of the appliance on mandible on downward direction (Figure 1a). Any complaint about the usage of the appliance from the patient didn't occur.

The patients were instructed to wear the appliance for 16 hours/day for the treatment



**Resim 1:** (a) başlıkla stabilize edilmiş yüz maskesi, (b) Ağız içi hareketli ankraj aparatı,

**Figure 1.** (a). Face mask stabilized with headcap. (b). Intraoral removable anchorage appliance.



ce günde 16 saat, pekiştirme dönemi süresi içinde ise sadece geceleri kullanmaları söylenmiştir. Tüm hastalardan lateral sefalogramlar ile fotoğraflar alınmıştır. Elde edilen sefalometrik filmler üzerinde şu ölçümler yapılmıştır:

SNA (°): Üst çenenin kraniuma göre ön-arka konumunu belirten Sella-Nasion-A noktası açısı,

SNB (°): Alt çenenin kraniuma göre ön-arka konumunu belirten Sella-Nasion-B noktası açısı,

ANB (°): Alt ve üst çenenin birbirine göre konumunu belirten A-Nasion-B noktaları arasındaki açı.

SNGoGn (°): Alt çenenin kraniuma göre olan dik yön ilişkisinin değerlendirilmesinde kullanılan, SN ve GoGn düzlemleri arasındaki açı,

SGo (mm): Arka yüz yüksekliğini tanımlayan sella ve gonion noktaları arasındaki mesafe,

NMe (mm): Ön yüz yüksekliğini tanımlayan nasion ve menton noktaları arasındaki mesafe,

Jarabak oranı (%): Ön ve arka yüz yükseklikleri arasında olan ve dik yön ilişkisi tanımlayan sella ve gonion noktaları ile nasion ve menton noktaları arasındaki oran,

NANS (mm): Üst ön yüksekliğini tanımlayan nasion ve anterior nasal spina arasındaki mesafe,

LPDAH (mm): Alt çene düzlemi (GoMe) ile alt molar diş arasındaki dik yön mesafe,

LADAH (mm): Alt çene düzlemi (GoMe)

period and night wear for the retention period.

Lateral cephalometric film and photographs were taken from all cases and the following cephalometric measurements were used in the cephalometric analysis:

SNA (°): Sella-Nasion-A point angle to define the maxillary position according to the cranium,

SNB (°): Sella-Nasion-Bpoint angle to define the mandibular position according to the cranium,

ANB (°): A point- Nasion-B point angle to define the relationship between the upper and lower jaws

SNGoGn (°): The angle between Sella-Nasion and Gonion-Gnathion to define the mandibular plane angle according to the cranium,

SGo (mm): The posterior vertical dimension measured between the sella and gonion points,

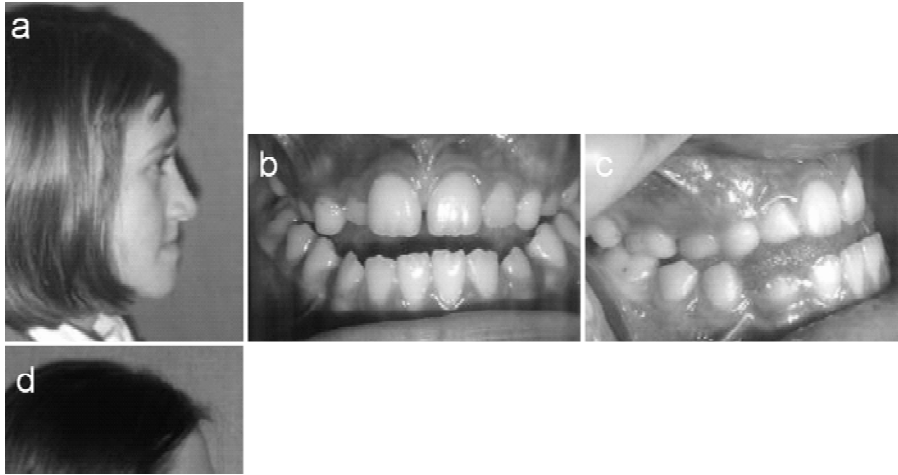
NMe (mm): The anterior vertical dimension measured between the nasion and menton points,

Jaraback ratio (%): The ration between the SGo and NMe to define the vertical relationship between the posterior and anterior vertical dimensions.

NANS (mm): The anterior upper vertical dimension measured between the nasion and anterior nasal spina points,

LPDAH (mm): Lower posterior dentoalveolar height measured between the lower first molar and mandibular plane (GoMe),

LADAH (mm): Lower anterior dentoalveolar height measured between the lower in-



**Resim 2.** Birinci olgu. (a-c) başlıkla stabilize edilmiş yüz maskesi uygulama öncesini, (d-f) başlıkla stabilize edilmiş yüz maskesi uygulama sonrasında, (g-i) sabit aaparey uygulama sonrasında ve (j-k) total ve lokal çakıştırma sonuçlarını göstermektedir. Total çakıştırmalar Sella-Nasion hattında, lokal çakıştırmalar palatal ve alt çene düzlemi üzerinde yapılmıştır. Mavi çizgi başlıkla stabilize edilmiş yüz maskesi uygulama öncesini, kırmızı çizgi başlıkla stabilize edilmiş yüz maskesi uygulama sonrasında, yeşil çizgi pekiştirme sonrasında göstermektedir.

**Figure 2.** Case 1 before (a-c) and after (d-f) the application of face mask stabilized with headcap; (g-i) indicates the posttreatment views with fixed appliance and (j and k) show the total and local superimpositions of the Case 1. The total superimpositions were made on Sella Nasion line, local superimpositions were made on palatal plane and mandibular plane. Blue line indicates before the application of face mask stabilized with headcap, red line indicates following the face mask stabilized with headcap, green line indicates postretention period.



**Tablo 1:** Uygulama öncesi, uygulama sonrası ve pekiştirme sonrası dönemde yapılan sefalometrik ölçümler.

	Olgu 1 / Case 1			Olgu 2 / Case 2				Olgu 3 / Case 3		
	Kemik yaşı: 10 yıl / Skeletal Age: 10 years			Kemik yaşı: 9 yıl / Skeletal Age: 9 years				Kemik yaşı: 10 yıl / Skeletal Age: 10 years		
	I	II	III	0	I	II	III	I	II	III
SNA °	73.5	75.5	74.7	71.5	83.7	85.1	84.7	76.7	77.7	75.8
SNR °	82.11	82.11	80.5	83.11	83.11	82.5	85.11	78.5	76.5	74.5
ANB °	-8.5	-4.5	-4.5	-4.5	11.11	2.5	2.11	-1.5	1.5	3.5
SNGoGr °	37.0	35.2	35.2	33.0	33.2	31.0	28.5	32.2	37.5	35.5
SGn mm	11.11	11.5	11.11	11.11	11.11	11.11	11.11	11.11	11.11	11.11
NMe mm	11.4.5	11.2.5	11.11.11	11.11.5	11.11.11	11.11.11	11.11.11	11.11.11	11.11.5	11.11.5
U1-NA °	11.11	11.11	11.11	11.11	11.11	11.11	11.11	11.11	11.11	11.11
L1-NB mm	11.11	11.11	11.11	11.11	11.11	11.11	11.11	11.11	11.11	11.11
UPDAH mm	25.2	25.2	25.5	27.11	25.5	24.11	31.5	25.2	26.5	27.5
UADAH mm	31.11	37.2	35.5	31.11	37.2	39.5	11.2	35.2	37.2	35.2
IPDAH mm	19.7	19.7	19.7	19.11	15.5	11.11	27.7	27.7	17.5	19.2
UADAH mm	21.5	27.7	27.2	21.11	21.7	21.2	27.2	21.5	22.7	23.11
U1-NA mm/°	11.11/33.11	11.11/31.11	11.11/31.11	-5/27.5	7.11/34.11	7.5/34.5	5.11/31.11	11.11/11.11	3.5/23.11	1.5/17.11
L1-NB mm/°	3.5/21.11	1.11/12.5	3.7/15.11	-1.5/25.11	5.5/29.11	1.7/27.11	1.5/22.5	1.5/15.11	1.11/11.11	2.7/23.11

**Table 1:** The cephalometric measurements of the pre-and post-treatment and post-retention period. 0 indicates before the application of only face mask. (I) indicates before face mask stabilized with headcap, (II) indicates only face mask stabilized with headcap, (III) indicates postretention period.

ile alt kesici diş arasındaki dik yön mesafe,  
 UPDAH (mm): Palatal düzlem (PP) ile üst molar diş arasındaki dik yön mesafe,  
 UADAH (mm): Palatal düzlem (PP) ile üst kesici diş arasındaki dik yön mesafe,  
 U1-NA (mm/°): Üst kesici dişin açılma ve boyutsal pozisyonu,  
 L1-NB (mm/°): Alt kesici dişin açılma ve boyutsal pozisyonu.

**OLGU 1**

Üst çene geriliğine olan Sınıf III olgu 3 mm'lik açık kapanışa sahipti (Resim 2a-c, Tablo 1). İskelet yaşı 10 yıl ve kalan büyüme potansiyeli %11.6 idi.

Dokuz aylık başlıkla stabilize edilmiş yüz maskesi kullanımı sonrası, olguda açık kapanışın düzeldi ve kanin dişlerde Sınıf II ilişkisi elde edildi (Resim 2d-f, Tablo 1). Pekiştirme döneminde aparey 6 ay boyunca sadece geceleri kullanıldı (Resim 2g-i). Uygulama öncesi- sonrası ve pekiştirme sonrası oluşan sefalometrik değişimler Tablo 1 de, total ve lokal çakıştırmalar Resim 2j-k da gösterilmiştir.

**OLGU 2**

İskelet yaşı 9 olan sınıf III ikinci olgu üst çene geriliğine ve alt çene ileriliğine sahipti (Resim 3a, b). Hastanın yüz dik oranları normaldi (Tablo 1). Hasta öncelikle sadece yüz maskesi ile ve 5 mm okluzal kalınlıklı

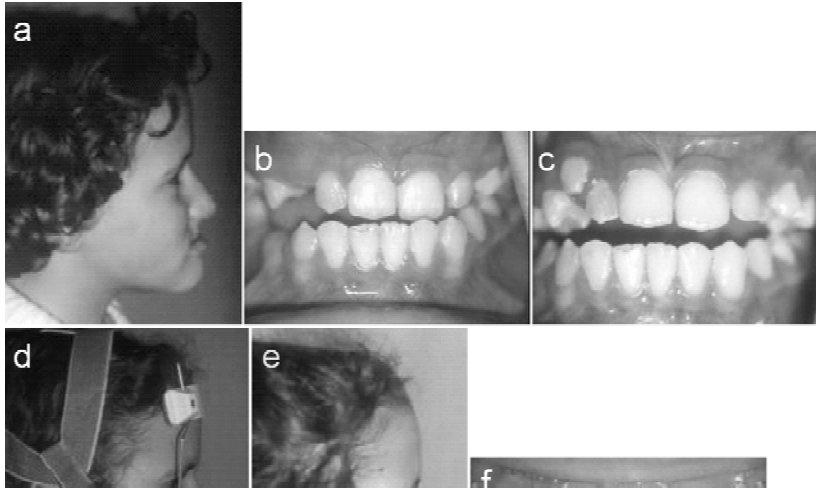
cor and mandibular plane (GoMe),  
 UPDAH (mm): Upper posterior dentoalveolar height measured between the upper first molar and palatal plane (PP),  
 UADAH (mm): Upper posterior dentoalveolar height measured between the upper incisor and palatal plane (PP),  
 U1 to NA (mm/°): The linear and angular positions of upper incisor measured between the upper incisor and nasion-A point line,  
 L1 to NB (mm/°): The linear and angular positions of lower incisor measured between the lower incisor and nasion-B point line.

**CASE 1**

The Class III case caused by maxillary retusion had a highangle tendency and a 3 mm dental openbite (Figure 2a-c, Table 1). The skeletal age was 10 years and the patient had a 11.6 % growth potential.

The openbite closed as a result of 9-month use of the face mask stabilized with headcap and a Class II relationship was obtained between the canines (Figure 2d-f, Table 1). The appliance was worn for at night use for 6 months in retention period. Following the retention period fixed appliance treatment was started and the teeth aligned (Figure 2g-i). The cephalometric changes in the pre-, post-treatment and post-retention periods of the application in the case have been presented in the table 1 with the total and local superimpositions in Figure 2j-k.





hareketli ağız içi ankıraj apareyi ile 8 ay boyunca tedavi edildi ve ön arka yönde önemli miktarda gelişme elde edildi, buna rağmen uygulama sonrası 3 mm'lik açık kapanış gelişti (Resim 3c, Tablo 1). Bu nedenle, tedaviye başlıkla stabilize edilmiş yüz maskesi ile devam edilmesine karar verildi (Resim 3d, Tablo 1). Dokuz aylık uygulama sonunda, açık kapanış miktarında azalma, alt çenenin ön-arka yön konumunda korunma ve alt çene düzlemi açısında azalma bulundu (Resim 3e, Tablo 1) ve olgunun sabit tedavisine başlandı. İki yıl süren sabit tedavi sonrasında, çenelerin ön-arka yön konumunda değişiklik olmadığı ve dik yön yüz boyutlarında azalma olduğu saptandı (Resim 3g, h, Tablo 1). Sadece yüz maskesi uygulama öncesi, uygulama sonrası, başlıkla stabilize edilmiş yüz maskesi uygulama sonrası ve pekiştirme sonrası sefalometrik ölçüm sonuçları Tablo 1 ve Resim 3i,j de gös-

## CASE 2

The case with 9 years of skeletal age presented with Class III relationship associated with retrognathic maxilla and prognathic mandible (Figure 3a, b). The vertical facial dimensions were normal (Table 1). The case was initially treated with only the face mask with an intraoral removable anchorage appliance (the thickness of occlusal coverage was 5 mm) for 8 months. A significant amount of correction was observed in the sagittal direction following this application. However, following the treatment, a 3 mm dental openbite developed (Figure 3c, Table 1). For this reason, it was decided that the treatment continued with a face mask stabilized with headcap (Figure 3d; Table 1). Following the 9 months of treatment, a decrease in the openbite, forward movement of maxilla, a stability on the anteroposterior position of the mandible, a decrease in the mandibular plane angle performed (Figure 3e, f, Table 1) and the case

**Resim 3.** İkinci olgu. (a, b) tedavi öncesini, (c) sadece yüz maskesi kullanımı sonrası ağız içi görüntüsünü, (d) başlıkla stabilize edilmiş yüz maskesi uygulamasını, (e, f) başlıkla stabilize edilmiş yüz maskesi uygulama sonrası, (g, h) pekiştirme sonrası, ve (i ve j) total ve lokal çakıştırma sonuçlarını göstermektedir. Mavi çizgi sadece yüz maskesi uygulama öncesini, kırmızı çizgi sadece yüz maskesi uygulama sonrası, yeşil çizgi başlıkla stabilize edilmiş yüz maskesi uygulama sonrası, siyah çizgi pekiştirme sonrası göstermektedir.

**Figure 3.** Case 2 before treatment (a, b); (c) intraoral view after treatment with only face mask, (d) application of face mask stabilized with headcap; (e, f) the results of the application, (g,h) posttreatment results of the application; (i and j) show the total and local superimpositions of the Case 2. Blue line indicates before the application of only face mask, red line indicates following the only face mask, green line indicates following the face mask stabilized with headcap, black line indicates posttreatment period.



terilmiştir.

### OLGU 3

Üst çene geriliği ve alt çene düzlemi açısında artışı olan iskeletsel sınıf III olgunun tedavi öncesi yaşı 10 yıl olup kalan büyüme potansiyeli %12.6 idi (Resim 4a, Tablo 1). Başlıkla stabilize edilmiş yüz maskesi ile 11 ay uygulama sonrasında, üst çene öne, alt çene geriye hareket etti fakat alt çene düzlem açısı korundu (Resim 4c, d, Tablo 1). Bir yıllık pekiştirme amacı ile gece kullanımı sonrasında ön-arka yön ilişkisi korunurken, alt çene düzlem açısı azaldı (Resim 4e, f, Tablo 1). Uygulama öncesi, sonrası ve pekiştirme sonrası değişiklikler Resim 4g, h de total ve lokal çakıştırmalar ile birlikte verilmiştir.

Başlıkla stabilize edilmiş yüz maskesinin en az 9 aylık kullanımı sonrasında 3 olguda aşağıdaki sonuçlar özetlenebilir:

1. Üst çene dik yönde uzama olmaksızın öne doğru hareket etti (SNA açısı 1-2 derece azaldı).
2. Üst dişler öne doğru hareket etti (0.5-2.5 mm).
3. Alt çene geriye doğru hareket etti (SNB açısı 0.5-2 derece azaldı).
4. Alt dişler geriye hareket etti (0-2.5 mm).
5. Alt çene düzlem açısı azaldı (GoGnSN açısı, 2 derece).
6. Total ön yüz yüksekliği korundu yada azaldı (NMe, 0.5-2 derece).

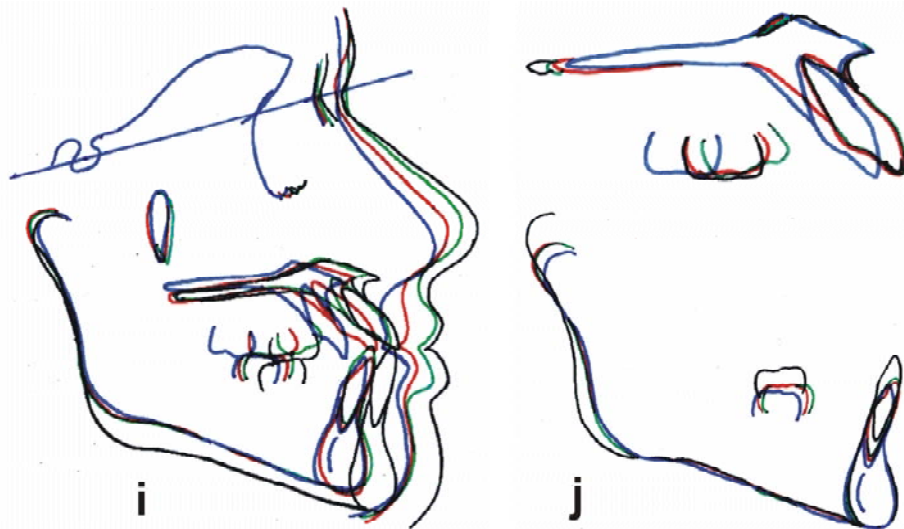
was applied to the fixed treatment. Following two years of fixed treatment, the anteroposterior relationship of jaws didn't change and vertical directional dimensions changed towards a decrease (Figure 3g, h, Table 1). The pre-treatment (only face mask with removable appliance), pre- and post-treatment (face mask stabilized headcap with removable appliance) and post-retention cephalometric changes have been given in Figure 3i, j with their total and local superimpositions.

### CASE 3

The skeletal Class III case related to retrognathic maxilla with increased mandibular plane angle had a skeletal age of 10 years (Figure 4a, b; Table 1). The patient had a 12.6% skeletal growth potential. Following a face mask with stabilized headgear application for 11 months, the movement of the maxilla forward and of the mandibula backward were achieved and the mandibular plane angle was maintained (Figure 4c,d, Table 1). Following the 1 year of night wear retention, the sagittal relationship improved and the mandibular plane angle decreased (Figure 4e, f, Table 1). The pre- and post-treatment and post-retention changes have been given in Figure 4g, h with their total and local superimpositions.

The general results observed in the three cases following a minimum of 9 months of face mask application stabilized with a headcap can be summarized below:

1. Maxilla moved anteriorly without extrusion (SNA° increased 1-2°).
2. The maxillary teeth protruded (0.5-2.5 mm).





7. Birinci olgudaki tedavi başı mevcut açık kapanış ile ikinci olguda "sadece" reverse headgear uygulamasından sonra oluşan açık kapanış düzeldi.

8. Uygulama sonrası elde edilen sonuçlar pekiştirme döneminde korundu.

### TARTIŞMA

Büyüme gelişim döneminde Sınıf III malokluzyon tedavisi başarısı anomalinin dişiskelet komponentlerine, problemin ciddiyetine, tedavi mekaniklerinin etkilerine ve hastanın işbirliğine bağlıdır. Dişsel ve/veya iskeletsel açık kapanışın olduğu Sınıf III olgularda, dik yön boyutlarının kontrolü özellikle önem kazanır çünkü normalden sapsmış uzun bir yüz diş dizilimi iyi olsa bile estetik bir görüntü vermez. Bu nedenle, üst çene geriliği ve yüksek alt çene düzlem açılı Sınıf III malokluzyon tedavisinde bazı noktalar göz önünde bulundurulmalıdır. Birincisi, üst çenenin rotasyonel hareketinin engellenmesi ve arka dişlerin dik yönde gelişiminin kontrolü (9-11), alt çenenin saat yönündeki rotasyonunu ve yüzün dik yön boyutlarının kontrolünde önemlidir (12, 13). İkincisi, posterior yöndeki alt çene rotasyonu (ki bu, Sınıf III malokluzyonun dik yön komponentini attırır), ve anterior yöndeki alt çene rotasyonu (ki bu Sınıf III malokluzyonun ön-arka yön komponentini arttırır) büyüme gelişim döneminde önlenmesi gereklidir. Sınıf III tedavisi sırasında bu noktaları dikkate alarak yapılan ve dik yön artışını sınırlayarak gerçekleştirilmiş birkaç çalışma mevcuttur (14, 15). Üst çene protraksiyon apareylerin dik yön boyutları üzerine olan olumsuz etkileri, protraksiyon kuvvetini üst çenenin direnç merkezinden geçirerek ve/veya premolar-molar dişler üzerine okluzal ısırma plağı yerleştirerek yapılan ankraj apareyi ile arka dentoalveoler yapıların dik yön gelişimini kontrol ederek ve alt çenenin arka yöndeki rotasyonunu engelleyerek azaltılabilir. Göyüncü ve Ersoy (14) modifiye reverse headgear ile tedavi ettiği bireylerde üst ve alt yüz yüksekliklerinin değişmediğini ve alt çenenin ön-arka yöndeki konumunun korunduğunu ve uyguladıkları mekanikteki kuvvetin üst çenenin ileri yönde gelişimini, rotasyon oluşturmaksızın ayarladıklarını bildir-

3. Mandibula moved backward (SNB° decreased 0.5-2°).

4. The mandibular teeth retruded (0-2.5 mm).

5. Mandibular plane angle was decreased (GoGnSN°, 2 degrees).

6. Anterior total facial height was maintained or decreased (NMe, 0.5- 2 degrees).

7. The openbite problem in case 1 in the pretreatment period and the openbite problem in case 2 occurred following the treatment with "only reverse headgear" were corrected.

8. The results obtained from the treatment were maintained following the retention period.

### DISCUSSION

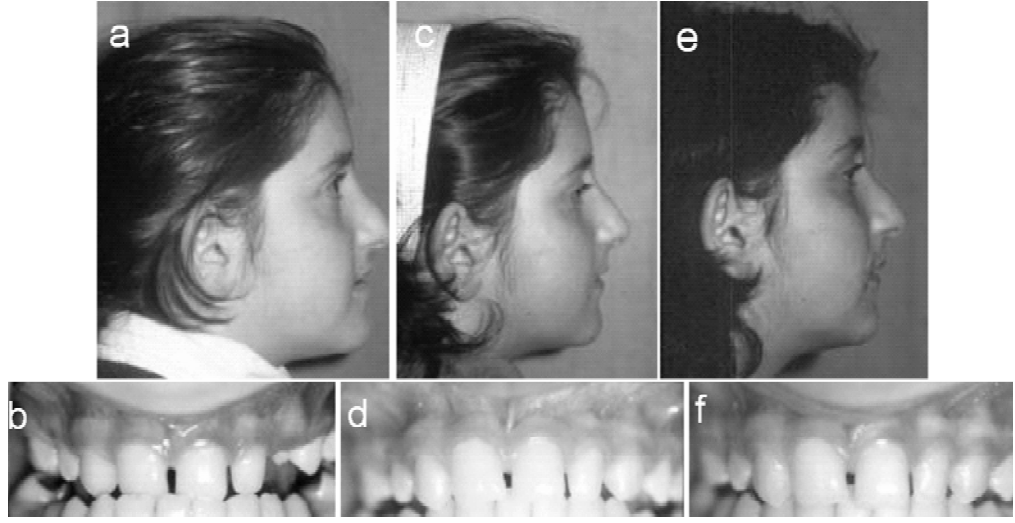
The success of the treatment of Class III malocclusion in the growth-development period is related to the dental-skeletal components of anomaly, severity of the problem, the effects of the treatment mechanics of the appliance and the patient's cooperation. In Class III cases with dental/skeletal openbite, vertical development control becomes important in particular. The reason is that a long face deviated from normal, does not have an aesthetic appearance even if the individual has the appropriate tooth alignment. Hence, in the treatment of the Class III anomalies with retrognathic maxilla and with high mandibular plane angle, some points should be taken into consideration. First, the prevention of maxillary rotational movement (9-11) and the control of vertical development of posterior teeth are important factors in the decreasing of mandibular clock-wise rotation and control of the vertical facial dimensions (12, 13). Second, the rotation of mandible in the posterior direction (this pronounces vertical component of Class III anomaly) and in the anterior direction (this pronounces Class III component of anomaly) requires to be prevented during the growth-development period.

Several studies were performed to limit the vertical dimension increases during the Class III treatment regarding to points above mentioned. The negative effects of the maxillary protraction appliances on vertical dimensions may be decreased with such precautions as arranging the force to cross through the resistance point of the maxilla and/or controlling vertical growth in the posterior dentoalveolar regions using a maxillary anchorage appliance





**Resim 4.** Üçüncü olgu. (a, b) başlıkla stabilize edilmiş yüz maskesi uygulama öncesini (c, d) başlıkla stabilize edilmiş yüz maskesi uygulama sonrasını, (e, f) retansiyon dönemi sonrasını, ve (g ve h) total ve lokal çakıştırma sonuçlarını göstermektedir. Mavi çizgi başlıkla stabilize edilmiş yüz maskesi uygulama öncesini, kırmızı çizgi başlıkla stabilize edilmiş yüz maskesi uygulama sonrasını, yeşil çizgi pekiştirme sonrasını göstermektedir.



**Figure 4.** Case 3 before (a, b) and after (c, d) application of face mask stabilized with headcap; (e, f) shows the postretention period; (g and h) show the total and local superimpositions of Case 3. Blue line indicates before the application of face mask stabilized with headcap, red line indicates following the face mask stabilized with headcap, green line indicates postretention period.

mişlerdir. Ferro ve ark (15) Sınıf III lastik, splint ve çenelik kombinasyonunu kullanarak tedavi ettikleri Sınıf III olgularda, alt çene geriye doğru ve üst çene ileriye hareket etmesine rağmen, alt çene düzlem açısında azalma olduğunu bildirmişlerdir.

Bu çalışmada, başlıkla stabilize edilmiş yüz maskesi kullanılmıştır. Bu apareyde, yüz maskesi ön-arka yöndeki bozukluk düzeltilirken, paryatal bölge-ağız-yanak bölgesi arası uygulanan yukarı yönlü kuvvet ile desteklenmiştir. Bu şekilde alt çenenin ön-arka yön konumu, yüz maskesinin çenelik kısmının oluşturduğu retruziv kuvvet ile kontrol edilirken, başlıkla uygulanan kuvvet ile dik yön gelişimin kontrol edildiği düşünülmektedir.

with occlusal bite plate on premolar-molar teeth and it is necessary to prevent the posterior rotation of the mandible. Göyenci ve Ersoy (14) reported that upper and lower facial heights did not change and that mandibular position in anteroposterior direction were kept in the cases that they had treated with a modified reverse headgear. They report that the force in the mechanic they implemented was arranged in such a way to lead to forward development without creating a rotation in the maxilla. Ferro et al.(15) reported that they treated Class III cases using a combination of Class III elastic, splint and chin cap, the mandibular plane angle decreased despite the backward movement of the mandibula and the forward movement of the maxilla.

In this study, face mask stabilized with high-pull headgear was used. In this applian-



Olgulara ait sefalometrik sonuçlar, üst çenenin ileri hareketi ile alt çenenin geriye hareket ettiğini buna rağmen, yüz dik yön boyut artışının olmadığı, hatta azaldığını göstermektedir. Tüm bireylerde ön yüz dik yön boyutları, ve özellikle üst arka dentoalveoler yüksekliğinin azaldığı ve alt çene düzlem açısının koruduğu yada azaldığını göstermiştir. Dik yön boyut kontrolünün, yüz maskesinden üst çeneye uygulanan kuvvetin mümkün olduğunca direnç merkezinden geçirilmesi ile, arka dentoalveoler bölgenin dik yön gelişimini kontrol eden okluzyon yükselticili ağız içi ısırma plağı ve yüz maskesine ilave edilen başlıkla sağlandığı düşünülmektedir. İkinci olguda, 5 mm okluzal ısırma plağı ile birlikte kullanılan sadece yüz maskesi kullanımı dik yön kontrolünde yeterli olmamış ve açık kapanış gelişmiştir. Bu nedenle ilave edilen başlık kullanımı ile, açık kapanış ve alt çene düzlem açısında azalma görülmüştür ve bu olgu ilave headgear'in dik yön gelişimini kontrol ettiğini düşündürmektedir.

Üst kesici protrüzyonu üst çeneye ağız içi ankraj aparatı vasıtası ile uygulanan ileri yöndeki kuvvetin, yine benzer olarak, alt kesici diş retrüzyonu yüz maskesinin çenelik kısmının alt kesici dişlere uyguladığı kuvvetin doğal sonuçlarıdır ve Sınıf III malokluzyon tedavisine dentoalveoler seviyede katkıda bulunmaktadır.

### SONUÇLAR

Highull headgear ile stabilize edilmiş yüz maskesi kullanımı dik yön boyutlarını korurken çenelerin ön-arka yön konumunda düzeltme sağlamıştır. Tedavi sonuçları tatmin edici olsa da sadece 3 olgu ile sınırlı olduğu için, daha geniş sayıda bireyin yer aldığı bir çalışma, bu aparat kombinasyonunun dentofasiyal yapılar üzerine olan etkilerini daha iyi gösterecektir.

ce, face mask was supported by applying upward directed force from the parietal region to the mouth-cheek region while the sagittal displacement was corrected with reverse headgear. While the anteroposterior development of the mandible was controlled with retrusive force by the chin part of the face mask, the vertical development was considered to control from the force applied by the high pull headgear.

The cephalometric results of the cases show that, forward movement of the maxilla was accompanied by the mandibular backwards movement, however, the vertical facial increase could be prevented, and that it even decreased. In all cases, the anterior facial dimension, and particularly upper posterior dentoalveolar height decreased and the mandibular plane angle was maintained/decreased. The vertical direction control was considered to enable by the crossing the force applied from the face mask through the maxilla resistance point as much as possible, by the force applied from the headcap, and by intraoral acrylic anchorage appliance enabling the posterior dentoalveolar vertical direction control. In the second case, vertical direction control was not sufficient and openbite developed as a result of the use of only face mask with the anchorage appliance with 5mm bite plate. For this reason, with the use of the additional headcap force to the face mask, some improvement was observed in the openbite and a decrease in the mandibular plane angle. This example case can make one consider that the additional headgear force controls the vertical development.

The protrusion of the upper incisors is a natural result when the force applied on the upper jaw in the forward direction through toothborne removable intraoral anchorage appliance. Similarly, the retrusion of the lower incisors results from the force which is applied by the chin part of the face mask. As a result, this contributes to the correction of Class III malocclusions in the dentoalveolar level.

### CONCLUSION

It is concluded that use of the face mask by stabilizing with a headcap not only led to improvements in anteroposterior direction but also to controlling the facial dimensions in the vertical direction. Although the results were satisfactory, they based on just three cases, so the study included with a large sample size will evidence better the treatment effects of this combination appliance on dentofacial structures.



#### KAYNAKLAR/REFERENCES

1. Ellis EE, McNamara JA Jr. Components of adults Class III open-bite malocclusion. *Am J Orthod* 1984; 85: 277-290.
2. Delaire J. L'articulation fronto-maxillaire. Bases theoriques et principes generaux d'application des forces extra-orales postero-anterieures sur masque orthopedique. *Revue Stoma-tologie et de Chirurgie Maxilo-Faciale*. 1976; 77: 921-930.
3. Arman A, Toygar TU, Abuhijleh E. Profile changes associated with differnt orthopedic treatment approaches in Class III malocclusions. *Angle Orthod* 2004; 74(6): 733-40.
4. Hickham JH. Maxillary protraction therapy: Diagnosis and treatment. *J Clinic Orthod*. 1991; 25(2): 102-113.
5. Grummons D. *Orthodontics for the TMJ-TMD patients*. Scottsdale: Wright and Co, 1994.
6. Nanda R. Biomechanical and clinical considerations of a modified protraction headgear. *Am J Orthod* 1980 78(2): 125-139.
7. Takada K, Petdachai S, Sakuda M. Changes in dentofacial morphology in skeletal Class III children treated by a modified maxillary protraction headgear and chin cup: a longitudinal cephalometric appraisa. *Eur J Orthod* 1993;15(3): 211-21.
8. Alcan T, Keles A, Enverdi N. The effects of a modified protraction headgear on maxilla. *American J Orthod Dentofacial Orthop*. 2000, 117(1):27-28.
9. Baik HS. Clinical results of the maxillary protraction in Korean children . *American J Orthod Dentofac Orthop*. 1995, 108:583-592.
10. Gallagher RW, Miranda F Maxillary protraction:treatment and posttreatment effects. *American J Orthod Dentofacial Orthop* 1998; 113(6): 612-619.
11. Keles A, Tokmak EC, Enverdi N, Nanda R. Effect of varying the force direction on maxillary orthopedic protraction. *Angle Orthod* 2002 72(5): 387-96.
12. Sinclair PM, Little RM. Dentofacial maturation of untreated normals. *American J Orthod* 1985; 88: 146-156.
13. Sankey WL, Buschang PH, English J, Owen AH. Early treatment of vertical skeletal dysplasia: The hyperdivergent phenotype. *Am J Orthod Dentofac Orthop* 2000; 118 (3): 317-327.
14. Göyüncü Y, Ersoy Ş. The effect of a modified reverse headgear force applied with a facbow on the dentofacial structures. *Eur J Orthod* 2004 (26): 51-57.
15. Ferro A, Nucci LP, Ferro F, Galo C. Long-term stability of skeletal Class III patients treated with splints, Class III elastics, and chin cup. *American J Orthod Dentofac Orthop* 2003; 123(4): 423-434.